


# Motolský den 2022



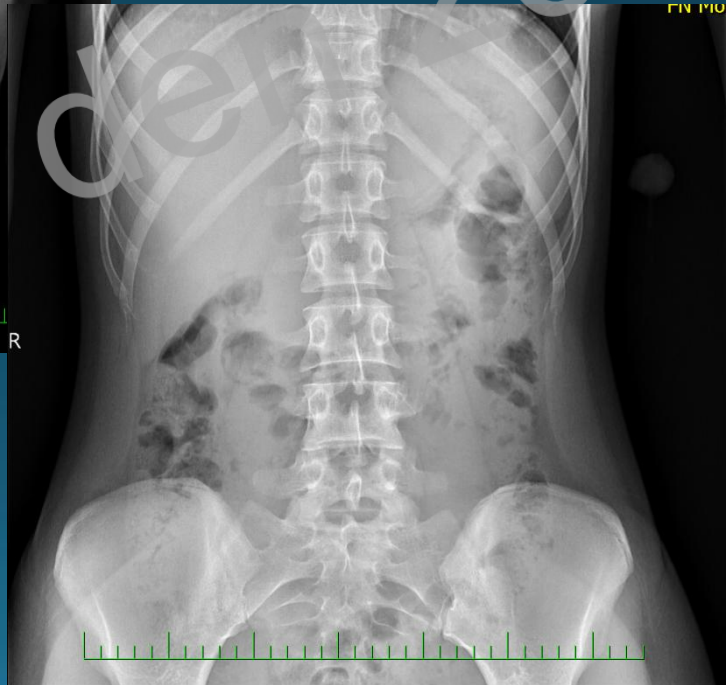
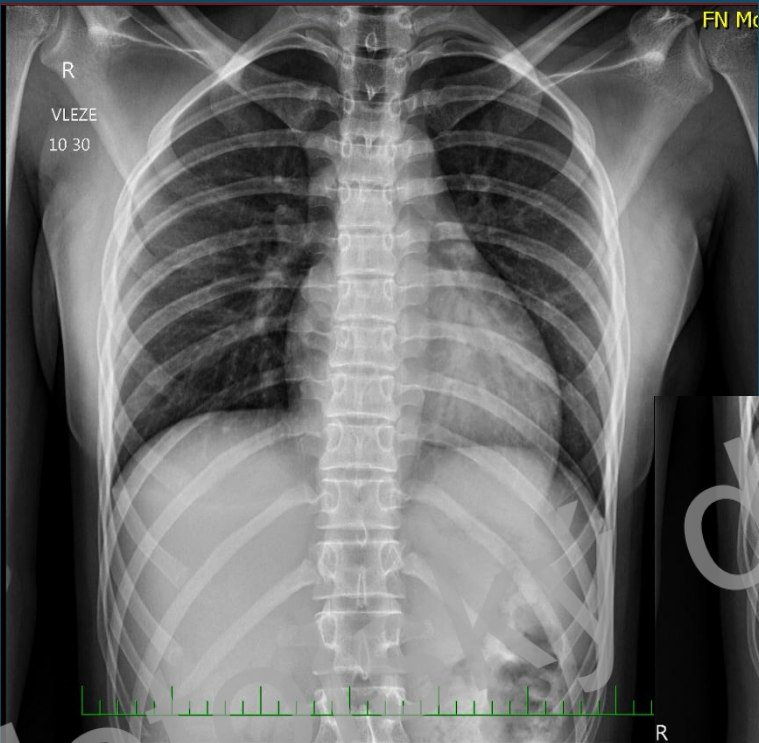
Darja Máslová



# Anamnéza:

- 17 letá dívka minulý týden před 5 dny spolknula tyčku od lízátká
- od té doby neustále "píchá" v obl. žaludku.

Motolský den 2022



2022

MOTO



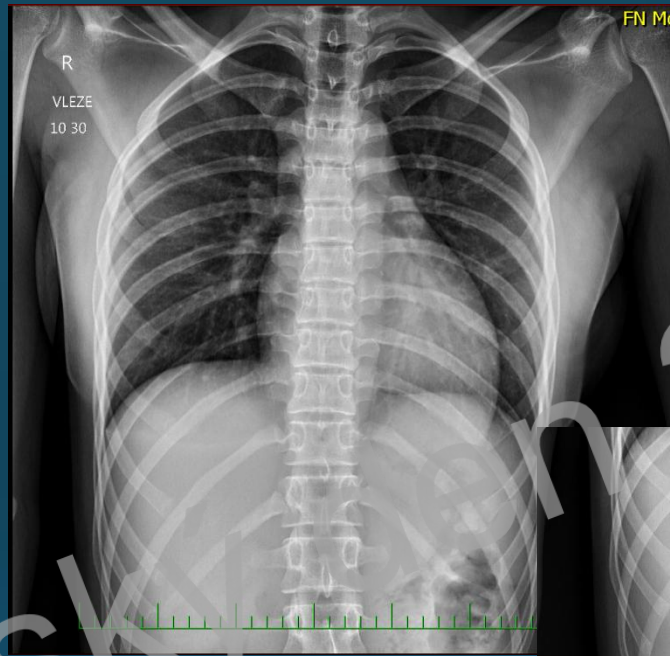
Motolský den 2022

# Motolský den 2022

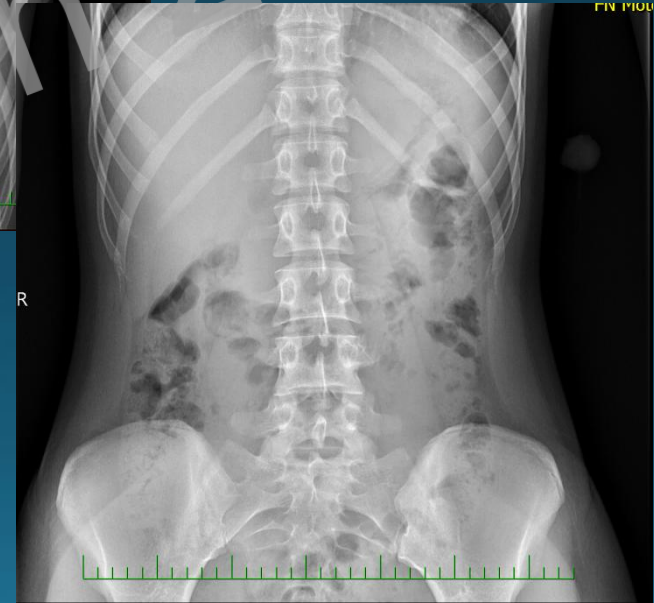

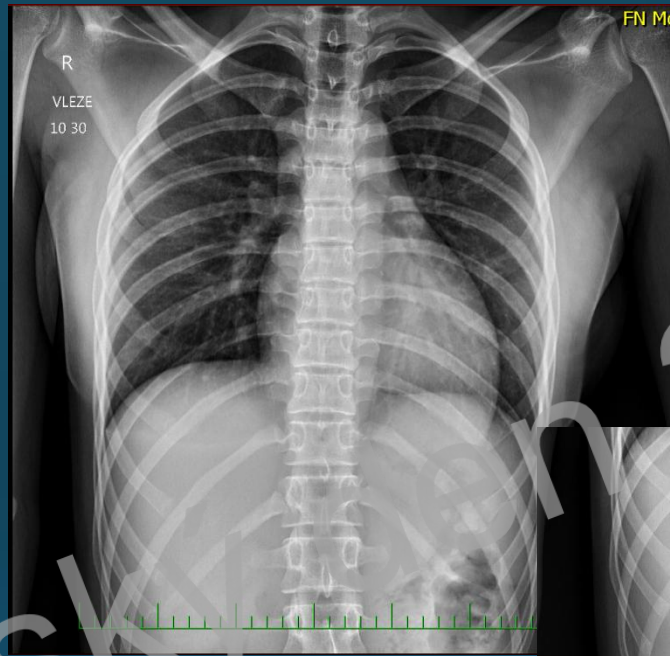
Co jsme udělali dobře?

Motolský den 2022

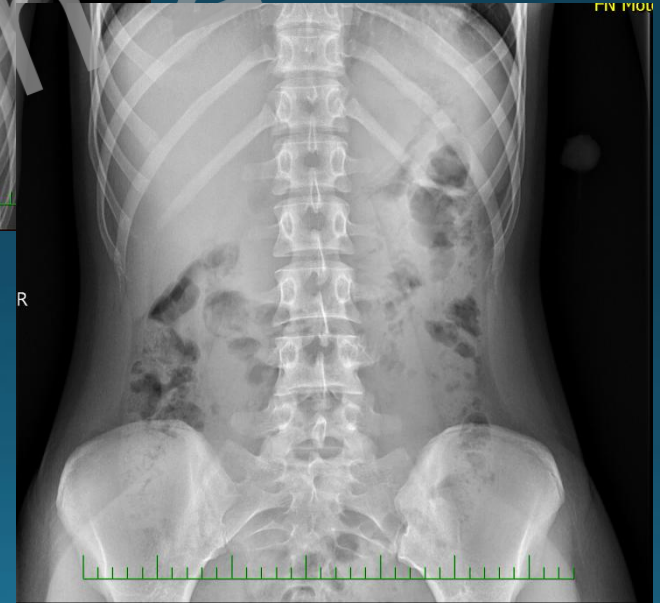

✓ snímek vleže






- ✓ snímek vleže
- ✓ cizí těleso je osnímkováno vedle pacienta





- ✓ snímek vleže
- ✓ cizí těleso je osnímkováno vedle pacienta
- ✓ změřily tyčku a upozornily klinika



**JOB  
WELL DONE**

# Proč je to správný?

- vleže – přesnější hodnocení polohy v GIT
- RTG kontrastní:
  - kov 100 %, sklo v 50 %, kost asi ve 25 %, dřevo, plast, jídlo 0 %
- upozornit na vel.
  - > 25 mm neprocházejí pylorem,
  - > 6 cm neprocházejí duodenem

# Závěr popisu:

- cizí těleso není dostatečně RTG kontrastní
- pravděpodobně neprojde duodenem

Motolský den 2022

# Gastroskopie

„V žaludku nalezeno cizí těleso - palička od lízátká , které bylo pomocí endoskopického košíku bez komplikací vyňato“

Motolský den 2022