

Motolský den 2022

Bolest, která budí

MUDr. Jiří Hlaváček



XI. Motolský den zobrazování v dětské radiologii

Obrazová dokumentace: KZM FNM

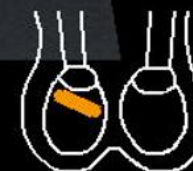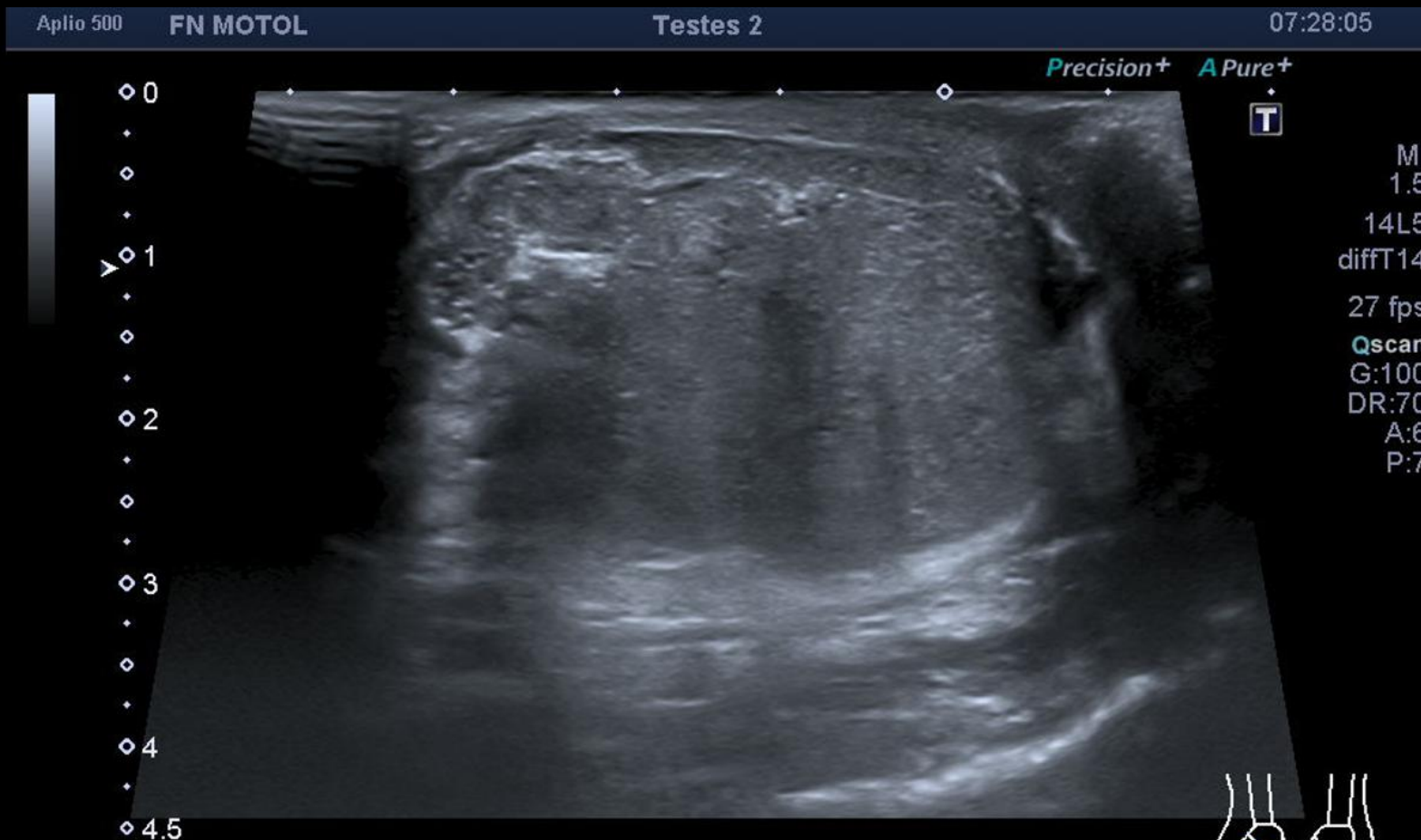
Pacient

Motolský den 2022

- 13 letý chlapec odeslán z jiného pracoviště, náhlá noční bolest pravého varlete, cestou chir. pohotovosti
- Pravé varle je větší, tvrdé, palpačně bolestivé
- Pracovní dg. před zobrazením: Torze testis l.dx.

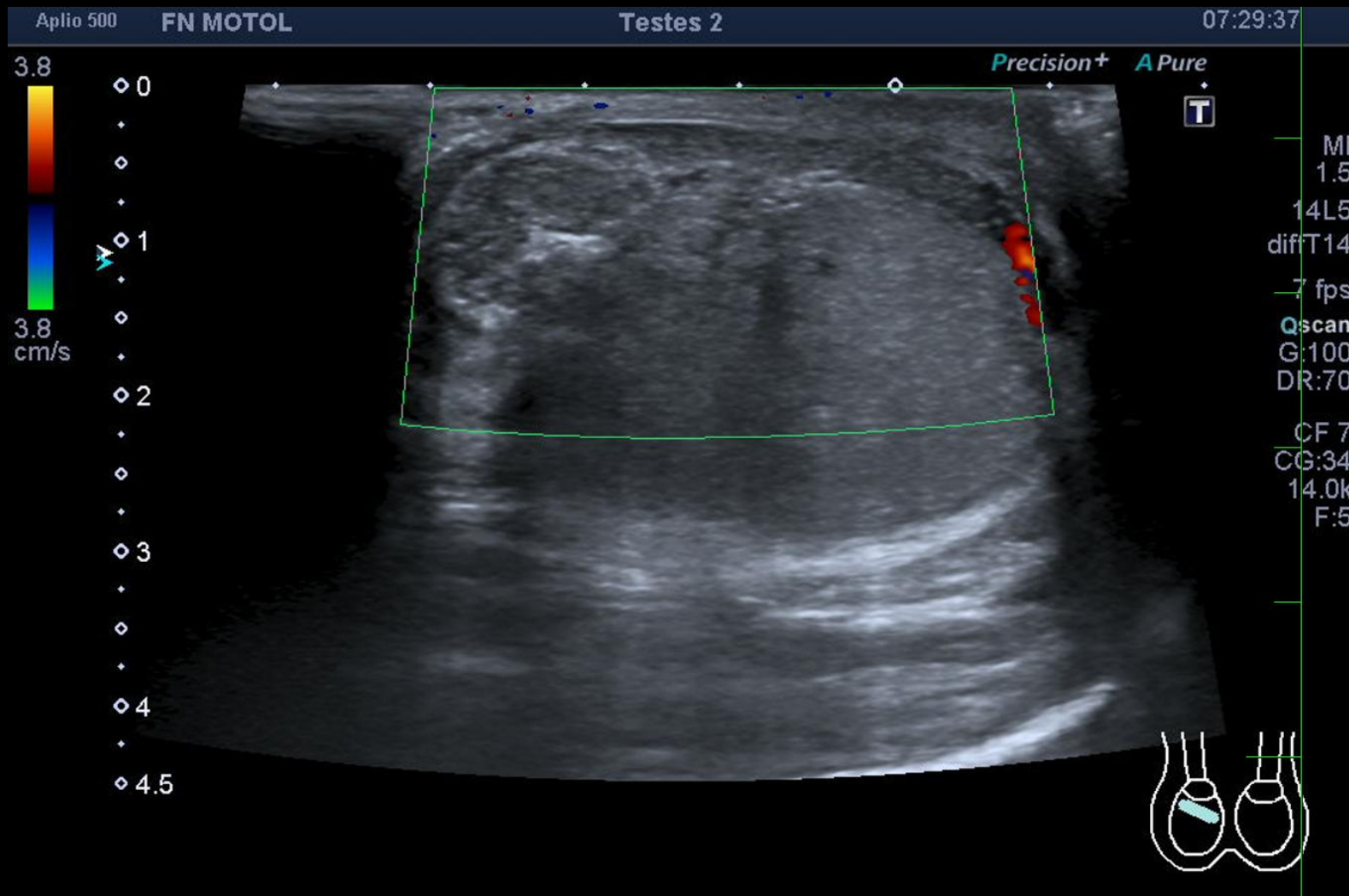
Bolest, která budí

- UZ:



Bolest, která budí

- UZ:



Bolest, která budí

- UZ: Video

- UZ: Video

Operační náález Motolský den 2022

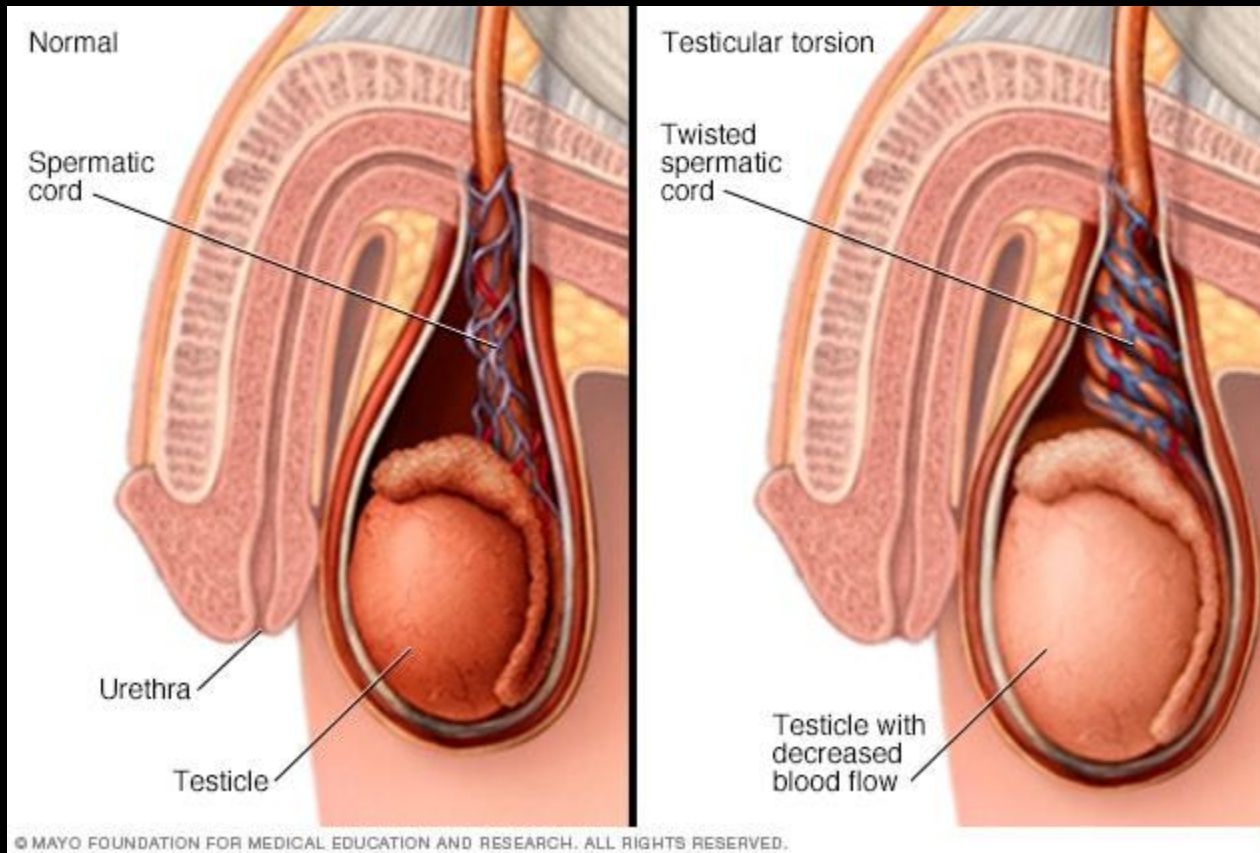
- Nadvarle tmavé barvy, varle mírně lividní, jasná torze již nebyla detekována. Fixace varlete, jehož barva se zlepšila, nadvarle s okrsky růžové tkáně.

Torze varlete

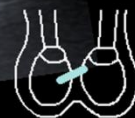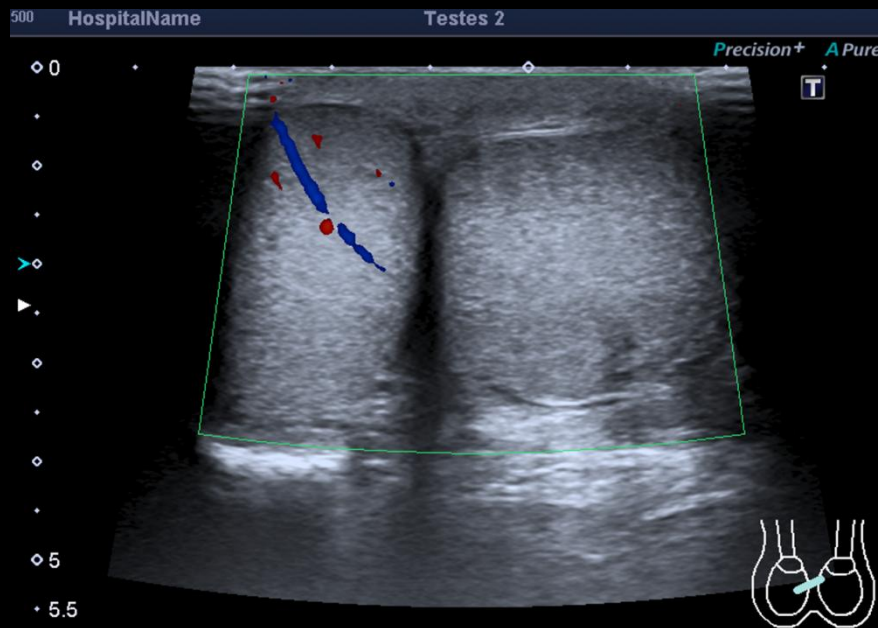
Motolský den 2022

- Jedna z nejzávažnějších příčin akutního skrotálního syndromu
- strangulací přívodných tepen – ischemie – nekroza (pozdní nález, na UZ odpovídá heterogenní echotextuře), strangulace o 360°
- Záchrana varlete do cca 6 hodin od vzniku
- Nekompletní torze – RI přívodné tepny více než 0,75, strangulace o méně než 360°, bolest neustoupí sama
- Přechodná torze – náhlý nástup jednostranné skrotální bolesti krátkého trvání se spontánní nápravou

Bolest, která budí



- Městský den 2022
- Klinika: prudká bolest vystřelující do třísla, otok a zarudnutí scrota, často až zvracení, absence celkových zánětlivých parametrů
 - UZ: metoda volby a plně dostačující ZM - heterogenní echotextura varlete, zvětšení varlete, absence perfuze, „whirlpool sign“
 - Diff dg: kontuzní změny, tumor, orchitis, epididymitis



Bolest, která budí

Závěr

Motolský den 2022

- Torze je hyperakutní stav, který je nutno řešit velice rychle – do 6 hodin
- Prudká bolest, možné je i zvracení, absence celkových zánětlivých parametrů
- Zvětšené varle, absence toku, heterogenní echotextura
- Řešení – manuální pokus o detorzi, ale častěji neodkladná operace s fixací varlete v obalech.